1ª edição

CORRELAÇÕES ANATOMOCLÍNICAS

A PATOLOGIA ATRAVÉS DAS NECRÓPSIAS

Renato Santos Laboissière

sanar

2022
© Todos os direitos autorais desta obra são reservados e protegidos à Editora Sanar Ltda. pela Lei nº 9.610, de 19 de Fevereiro de 1998. É proibida a duplicação ou reprodução deste volume ou qualquer parte deste livro, no todo ou em parte, sob quaisquer formas ou por quaisquer meios (eletrônico, gravação, fotocópia ou outros), essas proibições aplicam-se também à editoração da obra, bem como às suas características gráficas, sem permissão expressa da Editora.

Título | Correlações Anatomoclínicas: a patologia através das necrópsias.
Editor | Shalomy S. Geraldine
Projeto gráfico | Carlos A. Machado e Everton A. Machado (Infotech'art)
Diagramação | Deborah Silva
Capa | Natalie Nascimento
Copidesque | Maria Dolores Delfina
Conselho Editorial | Caio Vinicius Menezes Nunes
Paulo Costa Lima
Sandra de Quadros Uzêda
Silvio José Albergaria da Silva

Dados Internacionais de Catalogação na Publicação (CIP)
Ficha catalográfica elaborada pelo bibliotecário Pedro Anizio Gomes CRB-8 8846
Tuxped Serviços Editoriais (São Paulo-SP)

L122c **Laboissière**, Renato Santos (coord.).

Correlações Anatomoclínicas: a patologia através das necrópsias / Coordenador: Renato Santos Laboissière. – 1. ed. – Salvador, BA : Editora Sanar, 2022.

336 p.; il.; 16 X 23 cm.

Inclui bibliografia.

ISBN 978-85-5462-445-3

1. Diagnóstico. 2. Medicina. 3. Necrópsia. 4. Patologia. I. Título. II. Assunto. III. Coordenador.

CDD 614.10981
CDU 340.6

ÍNDICE PARA CATÁLOGO SISTEMÁTICO

1. Vários campos da Medicina: Patologia.
2. Necrópsias.

CORRELAÇÕES ANATOMOCLÍNICAS: A PATOLOGIA ATRAVÉS DAS NECRÓPSIAS

LABOISSIÈRE, Renato Santos (coord.). **Correlações Anatomoclínicas: a patologia através das necrópsias.** 1. ed. Salvador, BA: Editora Sanar, 2022.

Editora Sanar Ltda.
Rua Alceu Amoroso Lima, 172
Caminho das Árvores
Edf. Salvador Office e Pool, 3º andar.
CEP: 41820-770 – Salvador/BA
Telefone: 0800 337 6262
sanarsaude.com
atendimento@sanar.com

APRESENTAÇÃO

"Correlações Anatomoclínicas: a Patologia através das Necrópsias" procura desvendar a Medicina por meio da correlação entre a Clínica e a Patologia. De que maneira a apresentação clínica de uma doença, incluindo seus sinais e sintomas, pode estar ligada às alterações patológicas nas células, tecidos e órgãos do paciente? Para decifrar o caso clínico em cada capítulo, propõe-se o uso da necrópsia como ferramenta de investigação clínica, correlacionado as informações da anamnese e do exame físico com os principais achados macro e microscópicos em diferentes órgãos.

É notório que, com o progresso tecnológico aplicado à Medicina, os avanços no campo do diagnóstico laboratorial e por imagens têm observado lastimoso decréscimo no número de necrópsias realizadas em todo o mundo. Não devemos, entretanto, menosprezar a potencialidade do ato necroscópico como instrumento científico e ferramenta de ensino-aprendizagem na formação médica. É também intuito desta obra reverenciar o papel das necrópsias na construção do conhecimento médico, na tentativa de despertar, entre os leitores, o sentimento do real valor formativo por trás da elaboração e interpretação de um laudo de necrópsia. Os casos retratados neste livro, embora fictícios, foram baseados na experiência prévia dos autores, considerando, inclusive, situações reais de pacientes que foram submetidos à necrópsia clínica.

Espera-se que, ao final de cada capítulo, muito mais do que descobrir a *causa mortis* daquele paciente, o leitor seja capaz de sobrepor os espectros clínico e morfológico das doenças e, consequentemente, possa elaborar seu raciocínio com base na fisiopatologia entrelaçada dos diagnósticos retratados em cada caso. Portanto, a partir das variadas correlações anatomoclínicas presentes neste livro, pretende-se fomentar a construção do raciocínio clínico em nossos leitores, enaltecendo a Patologia como disciplina fundamental para se alcançar esse objetivo.

Boa leitura!

Renato Santos Laboissière

SUMÁRIO

1. DPOC e seus desdobramentos 17

Bronquite crônica 22
Enfisema pulmonar 25
Antracose pulmonar e em linfonodos do hilo pulmonar 29
Broncopneumonia aguda 29
Hiperplasia reacional em linfonodos do hilo pulmonar 31
Hipertensão pulmonar e *Cor pulmonale* 32
Trombose em organização na aurícula direita 36
Congestão hepática passiva crônica 38

2. Cardiopatia reumática e suas repercussões sistêmicas 43

Cardiopatia reumática crônica 46
Valvopatia mista mitral (duplo vício) 48
Valvopatia mista aórtica (duplo vício) 51
Sinais de insuficiência cardíaca esquerda crônica 53
Edema pulmonar cardiogênico 56
Endocardite infecciosa mitral 59
Abscesso cerebral 64

3. Dislipidemia e alguns de seus reflexos sistêmicos 71

Aterosclerose 77
Infarto do miocárdio 83
Cardiopatia hipertensiva compensada 91
Edema pulmonar cardiogênico 92
Nefrosclerose vascular 93
Doença hepática gordurosa não alcoólica 94
Xantelasma 97

4. Forma mista da Doença de Chagas 101

Cardiomiopatia dilatada crônica (forma cardíaca da doença de chagas) 105
Megacólon chagásico (forma digestiva da Doença de Chagas) 110
Volvo intestinal, infarto, perfuração e peritonite 112

5. *Helicobacter pylori* e a carcinogênese gástrica 117

Gastrite crônica por *H. pylori* 122

Condições pré-cancerosas: atrofia gástrica e metaplasia intestinal 125

Lesões pré-cancerosas: displasia 126

Carcinoma gástrico 126

6. Retocolite ulcerativa e carcinoma colorretal 135

Retocolite ulcerativa 142

Carcinoma colorretal 144

7. Cirrose e suas consequências sistêmicas 151

Cirrose hepática 156

Insuficiência hepática e encefalopatia hepática 158

Hipertensão portal, baço esclerocongestivo e varizes esofágicas 160

Síndrome hepatopulmonar 161

Síndrome hepatorrenal 162

Carcinoma hepatocelular 163

8. Litíase biliar evoluindo com pancreatite aguda 167

Colelitíase 172

Colesterolose 174

Colecistite crônica 174

Pancreatite aguda 175

Dano alveolar difuso (Síndrome do desconforto respiratório agudo) 179

9. Carcinoma ductal pancreático associado à pancreatite crônica 183

Pancreatite crônica alcoólica 190

Adenocarcinoma ductal de pâncreas 192

Carcinomatose peritoneal e ascite 194

Obstrução intestinal 195

Pneumonia por aspiração 196

Necrose tubular aguda 198

Condiloma acuminado 200

10. Doença renal policística e suas lesões extra-renais 209

Doença renal policística autossômica dominante (do adulto) 215

Cistos hepáticos 216

Cardiopatia hipertensiva compensada 217
Aneurisma cerebral 219
Hemorragia subaracnoide 222
Hiperplasia da paratireoide 224

11. HPV e o carcinoma do colo uterino 229

Carcinoma do colo uterino e lesões pré-malignas 233
Leiomioma 242
Fibroadenoma 244
Hidroureter/hidronefrose 246
Pielonefrite crônica agudizada 247

12. Câncer de mama e necrópsia: o que podemos aprender? 255

Câncer de mama e metástase 261
Hiperplasia endometrial atípica 266
Biópsia líquida e mutações de *PIK3CA* 267
O papel da necrópsia em pacientes com câncer 268

13. Tuberculose disseminada 273

Tuberculose cavitária 282

14. Tumor do sistema nervoso central, tromboembolismo e infarto pulmonar 287

Oligodendroglioma e outros tumores do sistema nervoso central 291
Trombose venosa profunda e tromboembolismo 297
Infarto pulmonar 301

15. Politraumatismo e a correlação entre Medicina Legal e Patologia 309

Hematoma EPI ou extradural e fraturas cranianas 316
Contusão cerebral 320
Fraturas de costelas, hemotórax e atelectasia 322
Ruptura hepática traumática e hemoperitônio 323

DPOC E SEUS DESDOBRAMENTOS

CAPÍTULO 1

Renato Santos Laboissière
Sandra Regina Quintino dos Santos

HISTÓRIA CLÍNICA

V.R.M., 65 anos, feminino, iniciou quadro de tosse, febre e dispneia há três dias. Relata ter o hábito de fumar diariamente desde a adolescência, consumindo, aproximadamente, um maço por dia. Queixa-se de tosse pigarreada há vários anos, mas notou a mudança no padrão nos últimos dias, com expectoração mais abundante e esverdeada. Em relação à dispneia, houve também alteração recente do padrão, sobretudo, quanto à intensidade. Começou a notar a dispneia aos esforços há pelo menos 12 meses, relatando piora progressiva, porém, lenta, do cansaço, o que a motivou a tentar parar de fumar por várias vezes no último ano. Está há dois meses sem fumar. Informa que há dois dias a dispneia agravou-se, queixando cansaço para fazer tarefas do dia a dia, como tomar banho. Ao exame físico, cianose em torno dos lábios, ingurgitamento jugular, baqueteamento digital e edema de membros inferiores (+2/4+). TA 39,7 °C, FC: 80 bpm, FR: 24 irpm, SpO2 (oximetria de pulso): 91%, PA: 110 x 85 mmHg. Discreto aumento do diâmetro anteroposterior do tórax, notando-se estertores e roncos bilateralmente. Fígado palpável, indolor, com consistência normal e bordas lisas, sem nódulos. Radiografia de tórax revelou múltiplos focos bilaterais de consolidação pulmonar, hipertransparência no restante do parênquima pulmonar e retificação das cúpulas diafragmáticas, além de aumento da sombra cardíaca à direita. Paciente foi internada, entretanto, veio a falecer. A necropsia foi realizada após autorização de membro da família (filho da paciente).

LAUDO DE NECRÓPSIA

CAVIDADE TORÁCICA

Pulmões

- **Macroscopia:** pulmões aumentados de tamanho e de peso, notando-se pontos enegrecidos na superfície pleural. À superfície de corte, brônquios com parede discretamente espessada e presença de secreção mucosa em seu lúmen. Parênquima pulmonar com dilatação dos espaços aéreos, sobretudo, na região centroacinar, com formação eventual de bolhas, algumas subpleurais (Figura 1A).

Figura 1. Enfisema pulmonar em seus aspectos: (A) macroscópico, com formação de bolhas no parênquima pulmonar e (B) microscópico, com espaços aéreos alargados e septos alveolares em baqueta.

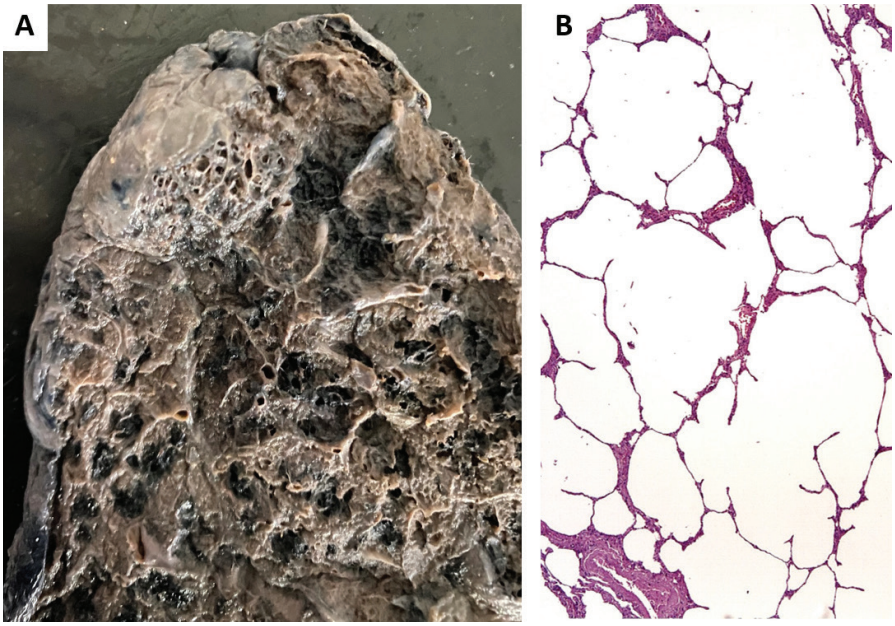

Fonte: Acervo do autor.

Presença de múltiplos focos de parênquima com coloração mais pálida/amarelada, mal definidos, em ambos os pulmões (Figura 2A). Linfonodos do hilo aumentados de tamanho, de consistência macia e coloração enegrecida.

- **Microscopia:** parede brônquica com hiperplasia de células caliciformes na mucosa, notando-se áreas de metaplasia escamosa do epitélio respiratório. Hipertrofia de glândulas mucosas e infiltrado inflamatório predominantemente linfocitário na lâmina própria. Parênquima pulmonar com alargamento dos espaços alveolares. Septos alveolares destruídos, em "baqueta de tambor" (Figura 1A). Macrófagos alveolares com pigmento enegrecido em seu citoplasma (antracose – Figura 3). Artérias de pequeno calibre e arteríolas com hiperplasia da camada média e estreitamento do lúmen.

Figura 2. Broncopneumonia em seus aspectos: (A) macroscópico, com múltiplos focos de parênquima pálido/amarelado e (B) microscópico, com alvéolos preenchidos por edema exsudato, vasos ectásicos e septos alargados, alguns destruídos.

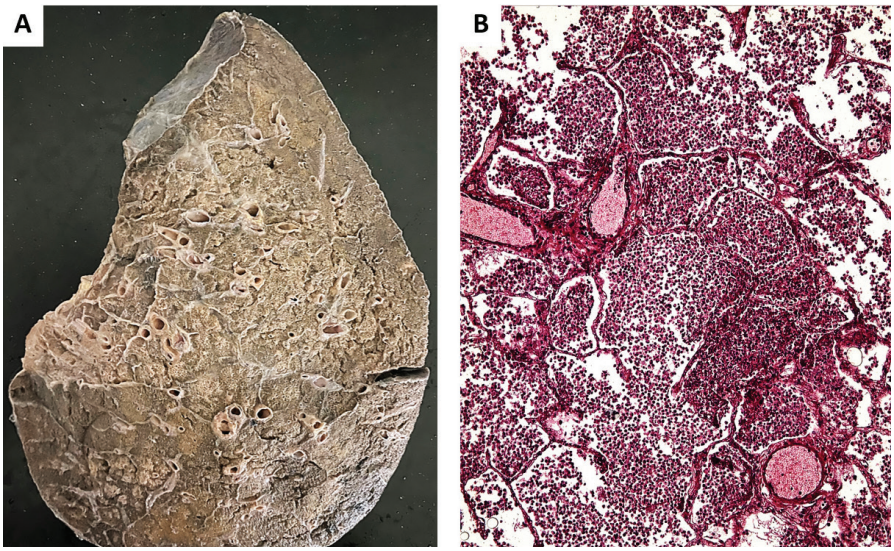

Fonte: Acervo do autor

Em correspondência aos focos de parênquima mais pálido macroscopicamente, presença de edema exsudato fibrinoso, com predomínio de neutrófilos, no interior dos alvéolos, cujos septos mostram-se alargados e com hiperemia dos capilares. Há perda da definição dos septos em algumas áreas (Figura 2B). Linfonodos exibindo folículos linfoides com centro germinativo alargado (hiperplasia) e depósito de pigmento enegrecido em macrófagos (antracose).

Figura 3. Fotomicrografia em HE (100x) de parênquima pulmonar mostrando depósito de pigmento enegrecido nos septos e em macrófagos alveolares (antracose pulmonar).

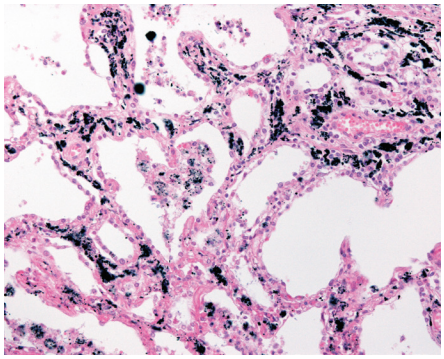

Fonte: Disponível em: https://www.shutterstock.com/pt/image-photo/pneumonia-thickening-alveolar-walls-anthracosis-hyperplasia-1054509713. Acesso em: 23 de maio de 2022.

Coração

- **Macroscopia:** coração com aumento de peso, área cardíaca aumentada e formato arredondado, sobretudo, à direita. Aberto, revela dilatação das cavidades atrial e ventricular direitas, com espessura aumentada do VD (Figura 4). Presença de massa solidificada de sangue fixada à parede da aurícula do AD. Câmaras esquerdas com diâmetro, formato e espessura da parede dentro da normalidade.

Figura 4. Corte transversal do coração na altura dos ventrículos demonstrando parede do ventrículo direito espessada, com dilatação acentuada da câmara.

Fonte: Acervo do autor

- **Microscopia:** alguns cardiomiócitos do ventrículo direito com sinais de hipertrofia e outros com hipotrofia, notando-se áreas de fibrose. Presença de grânulos de lipofuscina ao redor dos núcleos em algumas miocélulas. Trombose com sinais de organização (proliferação de vasos e deposição de colágeno) na aurícula direita, notando-se superfície eosinofílica amorfa com hemácias aprisionadas.

CAVIDADE ABDOMINAL

Fígado

- **Macroscopia:** fígado aumentado de tamanho e de peso, com superfície externa lisa e formato habitual. À superfície de corte, parênquima com áreas de coloração ferruginosa, entremeadas com faixas mais pálidas, conferindo aspecto de fígado "em noz moscada" (Figura 5).

Figura 5. Superfície de corte do fígado com congestão crônica, dando aspecto de "noz moscada" ao parênquima hepático.

Fonte: Cortesia da dra. Paula Vieira Teixeira Vidigal, Belo Horizonte – MG.

- **Microscopia:** congestão dos capilares sinusoides, que se mostram dilatados e repletos de hemácias, sobretudo, na região centrolobular, notando-se, em correspondência, hemossiderina em células de Kupffer, hipotrofia de hepatócitos e discreta fibrose.

DIAGNÓSTICOS ANATOMOPATOLÓGICOS

- Bronquite crônica;
- Enfisema pulmonar centroacinar com bolhas subpleurais;
- Antracose pulmonar e em linfonodos do hilo pulmonar;
- Broncopneumonia aguda;
- Hiperplasia reacional em linfonodos do hilo pulmonar;
- Sinais de hipertensão pulmonar (arteriolosclerose da circulação pulmonar);
- *Cor pulmonale* crônico descompensado;
- Trombose em organização na aurícula direita;
- Congestão hepática passiva crônica.

CORRELAÇÃO ANATOMOCLÍNICA

O eixo central para analisar o caso em questão encontra-se na relação do hábito crônico de fumar com as alterações encontradas na necrópsia, a começar pelo sistema respiratório.

Nos pulmões, o tabagismo, além de provocar antracose, pode gerar consequências ao longo do tempo tanto para o trato respiratório (brônquios e bronquíolos: bronquite crônica), quanto para o parênquima pulmonar (alvéolos: enfisema pulmonar). Ambas são denominadas clinicamente, em conjunto, como Doença Pulmonar Obstrutiva Crônica (DPOC), em virtude de sua frequente sobreposição em um mesmo paciente.

BRONQUITE CRÔNICA

Bronquite crônica é a inflamação da parede da via aérea provocada pela inalação crônica de ar carregado com partículas, tendo como etiologia mais frequente o tabagismo, além da exposição à poluição, fogão à lenha e poeira de grãos, sílica e algodão. As partículas presentes no ar inalado induzem cronicamente uma sobrecarrega no sistema mucociliar, com aumento do número (hiperplasia) das células caliciformes da mucosa respiratória dos brônquios e aumento do tamanho (hipertrofia) das glândulas mucosas. Em um primeiro momento, esse processo adaptativo, que leva a uma hipersecreção de muco, tem por objetivo aumentar a capacidade de limpeza da via aérea, entretanto, ao longo do tempo, há uma desproporção entre as células caliciformes, produtoras de muco, e as células

ciliadas, responsáveis por remover a secreção mucosa do trato respiratório. Esse desequilíbrio acaba por provocar acúmulo de muco, originado a tosse crônica "pigarreada" da paciente (Fluxograma 1).

Fluxograma 1. Etiopatogênese e consequências da hipersecreção de muco na bronquite crônica

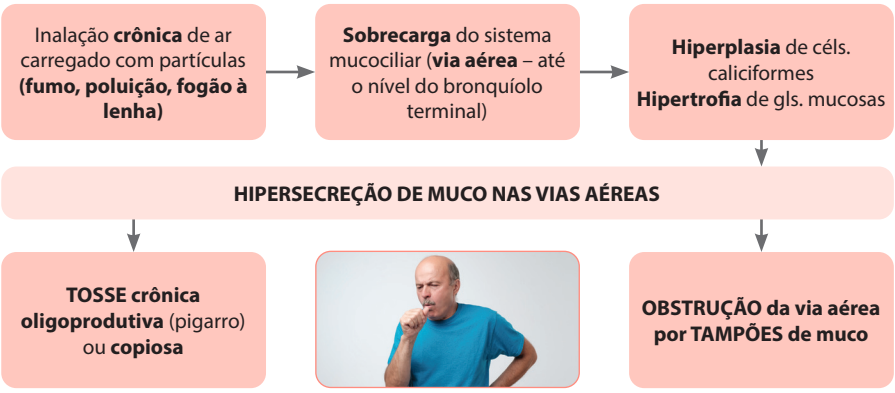

Fonte da imagem: Disponível em: https://www.shutterstock.com/pt/image-photo/mature-hispanic--man-blue-tshirt-coughing-1191536392. Acesso em: 23 de maio de 2022.

Todo o processo é acompanhado por uma reação inflamatória crônica nas vias aéreas, com vasodilatação, edema e chegada de leucócitos à parede da via aérea, que pode se tornar mais espessada. Muitas substâncias produzidas por células do infiltrado inflamatório também contribuem para a hipersecreção de muco, que se acumula no lúmen dos brônquios e bronquíolos, formando tampões. Em casos mais avançados, pode-se observar o surgimento de áreas de epitélio estratificado escamoso (com várias camadas de células) em substituição ao epitélio pseudoestraficado, típico do trato respiratório. Esse fenômeno adaptativo, conhecido como metaplasia escamosa, é reflexo de uma situação prolongada de estresse celular, com aumento do *turn-over* (ritmo de renovação celular), sendo influenciado também pelos mediadores inflamatórios produzidos pelos leucócitos. Perceba que, embora o epitélio escamoso possua mais camadas de células, promovendo uma renovação celular mais rápida, o mesmo é desprovido de cílios, o que favorece ainda mais o acúmulo do muco e perpetua o estímulo para a tosse (Fluxograma 2). Cabe ressaltar, ainda, que essa renovação celular acelerada expõe o conteúdo genético das células a potenciais mutações, induzidas também pelo estresse oxidativo inflamatório (radicais livres produzidos pelos leucócitos) e por substâncias carcinogênicas presentes no cigarro, aumentando as chances de aparecimento de um câncer de pulmão (carcinoma broncogênico).

Fluxograma 2. Etiopatogênese e consequências da inflamação das vias aéreas na bronquite crônica

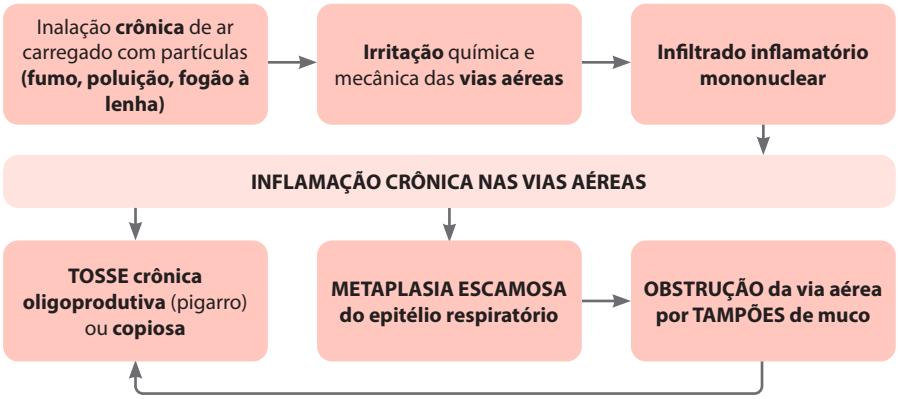

Fonte: Elaborado pelos autores.

Em suma, as modificações do trato respiratório do paciente com bronquite crônica induzem à formação de tampões de muco que, além de caracterizar o fator obstrutivo desse componente da DPOC, favorecem a colonização bacteriana e o desenvolvimento de infecções de repetição no parênquima pulmonar (pneumonia), modificando o padrão de tosse, como foi verificado no caso representado neste capítulo.

A obstrução crônica pelos tampões de muco também provoca uma dificuldade de ventilação do parênquima pulmonar. Como a musculatura lisa da parede dos brônquios permite o aumento do diâmetro da via aérea durante a inspiração (broncodilatação), é durante a expiração que o ar terá mais dificuldade para sair, caracterizando o distúrbio ventilatório obstrutivo, típico do DPOC, podendo ser avaliado clinicamente pela espirometria. A dificuldade de renovação do ar a cada ciclo respiratório cria um ambiente de hipóxia alveolar crônica que induz vasoconstrição reflexa das arteríolas pulmonares. Por mais estranho que isso pareça ser, é dessa forma que a microcirculação pulmonar reage à presença da hipóxia: ao contrário das arteríolas da circulação sistêmica, que sofreriam vasodilatação na tentativa de melhorar a perfusão tecidual e contrabalancear a hipóxia, os vasos da circulação pulmonar reagem à hipóxia com vasoconstrição. Como o oxigênio no ambiente alveolar está vindo pelo ar e não pelo sangue, o processo tem por base a tentativa de reduzir a perfusão dos alvéolos menos ventilados, direcionando o sangue para aqueles que recebem maior quantidade de ar oxigenado, otimizando a hematose (troca gasosa). Dessa forma, menor ventilação implica em menor perfusão e, no caso da DPOC, como o distúrbio ventilatório é crônico e tende a ser

difuso, o estreitamento reflexo das arteríolas pulmonares tem mais chances de provocar aumento generalizado da resistência ao fluxo sanguíneo pulmonar, implicando em hipertensão pulmonar e suas consequências (Fluxograma 3 – ver seção adiante).

Fluxograma 3. Relação entre distúrbios ventilatórios e insuficiência cardíaca direita

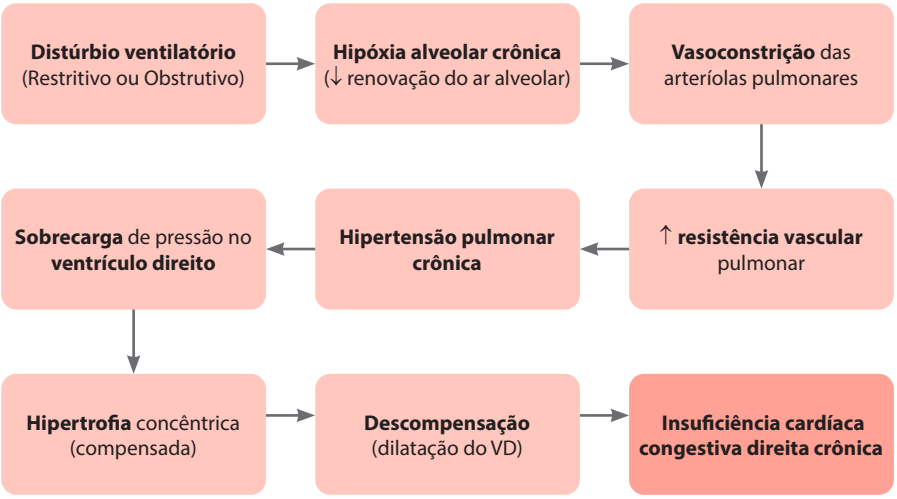

Fonte: Elaborado pelos autores..

ENFISEMA PULMONAR

Enfisema pulmonar é a dilatação irreversível dos espaços alveolares associada à destruição dos septos alveolares, sem fibrose aparente. Na patogênese encontramos um desequilíbrio do sistema protease/antiprotease, com predomínio da ação das proteases que provocam a destruição de fibras colágenas e elásticas na parede dos alvéolos. Esse desbalanço tem origem, sobretudo, no tabagismo, cujos produtos podem estimular neutrófilos e macrófagos a liberarem enzimas proteolíticas (proteases) e substâncias oxidantes que inativam antiproteases, como a alfa-1-antitripsina. Essa observação é corroborada pelo fato de haver uma forte associação entre a deficiência hereditária de alfa-1 antitripsina (uma antiprotease) e o enfisema pulmonar, havendo agravamento dessa condição caso o paciente seja também fumante. Nos casos associados ao tabagismo, as alterações do enfisema tendem a preferir o centro do ácino, região mais próxima à via aérea (enfisema centroacinar ou centrolobular). Na deficiência de alfa-1 antitripsina, não há essa relação e as alterações acometem difusamente o ácino pulmonar (enfisema panacinar ou panlobular).

A destruição dos septos alveolares no enfisema é marcada microscopicamente pelo achado patognomônico do septo em baqueta, com uma dilatação em sua extremidade distal. A perda dos septos e das fibras elásticas em suas paredes implica em redução da elasticidade pulmonar, havendo dificuldade para o alvéolo retornar à sua conformação original, ao final da expiração. O represamento de ar dentro do alvéolo contribui, então, para a sua dilatação. Macroscopicamente, os pulmões ficam maiores e hiperinsuflados, podendo haver hipertransparência à radiografia de tórax (pela maior quantidade de ar aprisionado). O aumento do volume pulmonar também pode comprimir o diafragma inferiormente, retificando as cúpulas diafragmáticas. A compressão prolongada dos arcos costais pode, ainda, reconfigurar o formato do tórax, com aumento em seu diâmetro anteroposterior, caracterizando o tórax "em tonel" ou "em barril", como observado no caso em questão.

Quanto mais avançada for a destruição das paredes alveolares, haverá menos alvéolos, contudo, o seu tamanho será cada vez maior. Caso seja possível individualizá-los macroscopicamente, caracterizam-se assim as bolhas no parênquima pulmonar. Quando subpleurais, a possibilidade de ruptura espontânea da bolha permite a passagem do ar de dentro do alvéolo para o espaço pleural, podendo gerar uma complicação grave, chamada pneumotórax. Se a cada ciclo respiratório o ar entra na cavidade pleural e não consegue sair (por mecanismo valvular criado pela própria bolha que sofreu ruptura), temos um pneumotórax hipertensivo, que tende a evoluir com alargamento progressivo do espaço pleural e consequente compressão do parênquima pulmonar, gerando colapso dos alvéolos (atelectasia compressiva). Em conjunto, a destruição de septos alveolares e a perda da elasticidade pulmonar provocam dificuldade nas trocas gasosas pela redução da superfície de troca, mas também pelo aprisionamento de ar nos alvéolos ao fim da expiração. Surge, então, insuficiência respiratória crônica, relacionando-se à queixa de dispneia de evolução progressiva (Fluxograma 4).

Fluxograma 4. Etiopatogênese e fisiopatologia do enfisema pulmonar

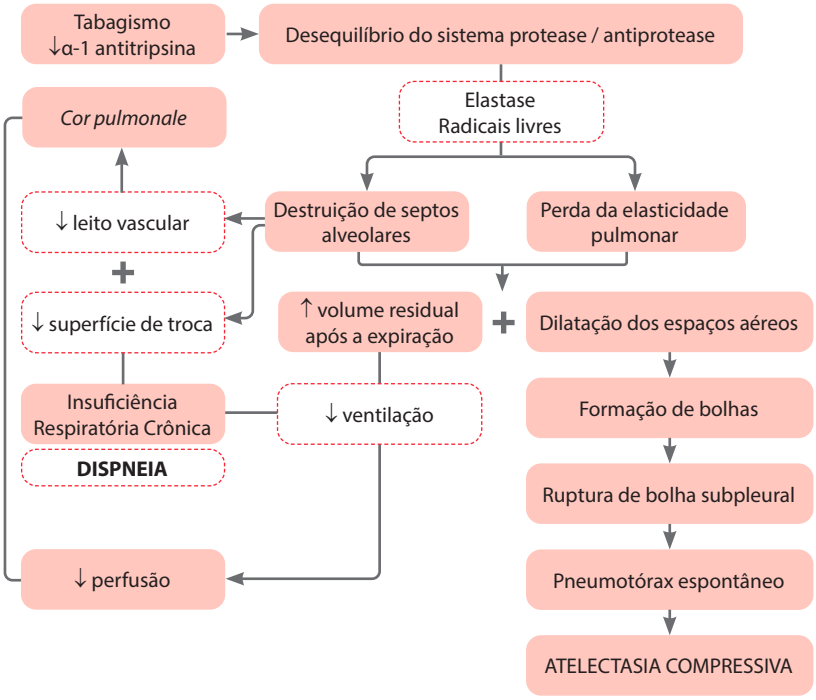

Fonte: Elaborado pelos autores.

Lembrando que o enfisema pulmonar faz parte da DPOC, seu componente propriamente obstrutivo ainda não se fez presente. Acredita-se que este possa ser parcialmente explicado pelo colabamento da via aérea de pequeno calibre (bronquíolos) durante a expiração. Sabe-se que a parede bronquiolar é desprovida de cartilagem e, por isso, sua sustentação é, em parte, atribuída à inserção de vários septos alveolares em torno de sua parede. Como no enfisema há destruição progressiva dessas estruturas, a ancoragem tende a ficar dificultada, podendo haver colapso do lúmen dos bronquíolos, sobretudo, durante o fim da expiração, quando o parênquima naturalmente sofre retração elástica (Fluxograma 5). Esse componente obstrutivo contribui ainda mais para o aprisionamento do ar dentro dos alvéolos, agravando a dispneia e favorecendo a hipertransparência à radiografia do tórax.

Fluxograma 5. Patogênese da obstrução da via área de pequeno calibre no enfisema pulmonar

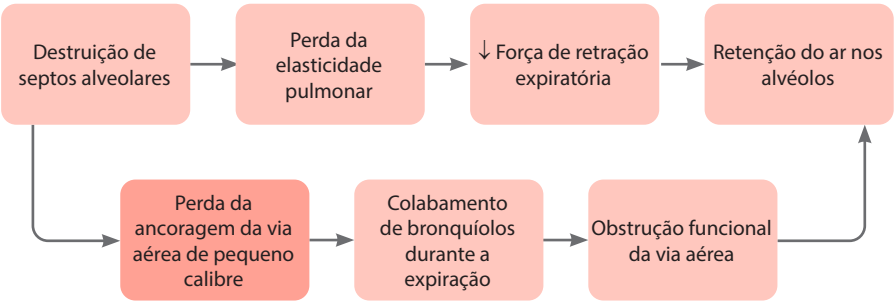

Fonte: Elaborado pelos autores.

O aumento do volume residual do ar dentro dos alvéolos ao final da expiração, gerando hipóxia alveolar crônica, e a redução do leito capilar pulmonar, a partir da destruição dos septos, provocam, assim como a bronquite crônica, hipertensão pulmonar crônica e suas consequências (ver seção adiante).

É importante observar que portadores da deficiência congênita de alfa-1 antitripsina (DAAT) cursam com uma fisiopatologia diferente na DPOC. A alfa-1 antitripsina é uma enzima inibidora de proteases, tendo sua ação bloqueadora principalmente sobre a elastase neutrofílica. Portanto, na sua ausência, os processos inflamatórios provocam uma maior destruição do parênquima pulmonar, levando às alterações microscópicas características, mas com a peculiaridade de macroscopicamente afetar a região panacinar na base pulmonar.

Os portadores de DAAT, caso sejam fumantes, geralmente desenvolvem enfisema (associado ou não à bronquite crônica) já na terceira década de vida e um pouco mais tarde, na ausência de tabagismo. Esse motivo deve alertar quanto à necessidade de um monitoramento não só do paciente, como de toda a família, já que essa é uma patologia genética hereditária de padrão recessivo polialélico. Outro motivo para monitoramento de portadores da DAAT é o acometimento hepático, já que essa antiprotease é produzida nos hepatócitos. Sua deficiência reside na dificuldade do hepatócito em secretá-la para o sangue, havendo acúmulo da mesma no citoplasma. Isso produz uma degeneração hialina notadamente nos hepatócitos da região periportal do fígado. Essa degeneração é aparente na infância e pode levar ao aparecimento de cirrose em 70% dos casos, se não diagnosticada devidamente. *Para maiores informações sobre cirrose e insuficiência hepática, consulte o Capítulo 7.*

ANTRACOSE PULMONAR E EM LINFONODOS DO HILO PULMONAR

Antracose é uma pigmentação exógena gerada a partir da deposição do pigmento antracótico no organismo. Esse pigmento tem cor enegrecida, sendo formado a partir do carvão e encontrado no ar sob a forma de fuligem microscópica. A via de entrada é sua aspiração para dentro do trato respiratório, acumulando-se na mucosa respiratória e em macrófagos alveolares. A partir da drenagem linfática, pode também se depositar em linfonodos do tórax, sobretudo, no hilo pulmonar. Poluição urbana, tabagismo e aspiração de fumaça de queimadas e fogão à lenha são as principais etiologias. O pigmento, embora inerte, pode provocar alterações pulmonares quando grandes quantidades são cronicamente inaladas, como no caso de trabalhadores de minas de carvão. Nesta necrópsia, o tabagismo figura como o principal responsável pela antracose pulmonar e linfonodal.

BRONCOPNEUMONIA AGUDA

O diagnóstico de pneumonia pressupõe uma infecção do parênquima pulmonar (alvéolos) que resulta em inflamação (alveolite infecciosa ou específica). De acordo com o agente etiológico (vírus, bactérias, micobactérias e fungos), o processo tende a se estabelecer de maneira aguda ou crônica. Broncopneumonia se refere a um padrão de acometimento pneumônico em que há edema inflamatório intra-alveolar, distribuído em múltiplos focos, frequentemente em ambos pulmões.

A chegada do agente causador da pneumonia se dá preferencialmente pelo trato respiratório, a partir da inalação do agente etiológico ou da aspiração de muco contendo o micro-organismo. Embora mais raro, o sangue também pode ser um meio de transporte, a partir da disseminação hematogênica de outro foco infeccioso, como o sistema urinário. No caso do paciente com DPOC, a hipersecreção de muco na via aérea cria tampões que servem como meio de cultura para a colonização dos pulmões, especialmente de bactérias. Esse mesmo processo pode acontecer em condições que dificultam a atuação do aparato mucociliar ou que suprimem o reflexo da tosse. São exemplos de predisposição familiar às pneumonias a fibrose cística e a discinesia ciliar. De maneira adquirida, encontramos a imaturidade do epitélio respiratório em recém-nascidos e o desgaste pelo envelhecimento em idosos, além de qualquer situação de obstrução das vias aéreas, como asma, aspiração de corpo estranho ou neoplasias. Ademais, devemos considerar que os estados de imunodepressão favorecem sobremaneira as infecções pulmonares, sobretudo,

tuberculose e infecções por agentes oportunistas. São situações que fragilizam o sistema imunológico as doenças consumptivas crônicas, leucopenias, uso de drogas imunossupressoras e deficiências imunológicas. *Para maiores informações sobre tuberculose, consulte o Capítulo 13*.

Adentrando o sistema respiratório, o agente etiológico se estabelece nos alvéolos e desencadeia reação inflamatória pela sinalização bioquímica dos macrófagos alveolares. Há hiperemia ativa pela vasodilatação das arteríolas pulmonares e os capilares se tornam repletos de sangue, tornando os septos alargados. Os mediadores inflamatórios também provocam aumento da permeabilidade capilar, induzindo o extravasamento de líquido rico em proteínas plasmáticas para o meio extravascular (edema exsudato), além do recrutamento de leucócitos que se aderem ao endotélio para diapedese e infiltram o tecido (infiltrado inflamatório). Esse processo se inicia nos septos alveolares (exsudato septal) e pode progredir para o interior dos alvéolos (exsudato alveolar).

Vírus e outros agentes etiológicos, como micoplasma e clamídia, costumam provocar apenas edema nos septos, caracterizando uma forma de pneumonia denominada intersticial (o interstício pulmonar é composto pela matiz extracelular, fibras colágenas e elásticas que formam o esqueleto dos alvéolos). Nesses casos, como o edema tende a não se acumular dentro dos alvéolos, a tosse provocada no contexto da pneumonia intersticial tende a ser mais seca (com nenhuma ou pouca expectoração). À radiografia de tórax haverá um destacamento da rede alveolar pelos septos alargados, padrão conhecido como infiltrado intersticial. Microscopicamente, o exsudato se concentra nos septos e a célula que predomina no infiltrado inflamatório tende a ser os linfócitos.

Bactérias, como no caso da pneumonia por complicação da DPOC, representada neste capítulo, preferencialmente provocam edema intra-alveolar, em que o exsudato se espalha no interior dos alvéolos e ocupa o espaço do ar. Nesse contexto, a radiografia torácica tende a exibir um padrão de consolidação pulmonar, com opacidade dos alvéolos acometidos, e a tosse do paciente tem mais chances de ser produtiva (com expectoração). De acordo com a distribuição do exsudato alveolar nos pulmões, temos dois padrões de pneumonia: lobar e lobular (ou broncopneumonia). Na primeira, o edema se concentra em um lobo pulmonar, frequentemente ocupando quase totalmente os alvéolos daquele lobo. Já na broncopneumonia, o padrão do edema tende a ser multifocal e bilateral. Os dois padrões podem se sobrepor em um mesmo paciente.

Microscopicamente, as alterações histológicas são semelhantes para as pneumonias lobar e lobular, com a presença de edema fibrinoso intra-

-alveolar (o aumento da permeabilidade vascular permite a passagem do fibrinogênio plasmático) e neutrófilos predominando no infiltrado. Na broncopneumonia é mais comum visualizar o apagamento dos septos, por destruição dos mesmos, facilitando o surgimento de microabscessos pulmonares, com acúmulo de pus. Além disso, se houver destruição dos septos em grandes áreas, é possível haver hipertensão pulmonar aguda pela redução abrupta do leito vascular pulmonar. Macroscopicamente o edema da pneumonia pode justificar aumento de peso dos pulmões, além de alterar a coloração do parênquima, tornando-o mais pálido/amarelado pela deposição de fibrina e leucócitos no interior dos alvéolos. Clinicamente, além da tosse, o edema contribui para o agravamento da dispneia, em razão da dificuldade na hematose. A partir da circulação sanguínea de mediadores inflamatórios com ação pirógena, como a interleucina-1 e o fator de necrose tumoral-alfa, o reflexo sistêmico da inflamação se traduz na febre e adinamia, verificados no caso em estudo.

Na necrópsia, para identificação precisa do agente etiológico, poderia ter sido submetida amostra do pulmão à cultura para bactérias e, diante do contexto de DPOC, seria esperado encontrar *Streptococcus pneumoniae, Haemophilus influenzae* ou *Moraxella catarrhalis*. No paciente ainda vivo, a amostra do escarro, lavado bronco-alveolar ou sangue podem servir como material para identificação do micro-organismo e realização de antibiograma, auxiliando na escolha da antibioticoterapia a ser indicada.

HIPERPLASIA REACIONAL EM LINFONODOS DO HILO PULMONAR

A hiperplasia linfoide reacional consiste na proliferação de linfócitos nos centros germinativos dos linfonodos em resposta à estimulação antigênica. Relaciona-se frequentemente a infecções, embora possa também surgir a partir de causas não infecciosas, como as doenças autoimunes. Espera-se encontrar linfadenomegalia com manutenção do formato, da coloração e da consistência do linfonodo. Microscopicamente, os folículos linfoides no córtex linfonodal se tornam exuberantes, com centros germinativos proeminentes e repletos de figuras de mitose, indicando a proliferação de linfócitos que reagem aos antígenos presentes na linfa. Há também numerosos macrófagos de corpos tingíveis, responsáveis pela fagocitose de *debris* celulares e micro-organismos trazidos pela drenagem linfática da área acometida, além de absorverem corpos apoptóticos de linfócitos selecionados negativamente no processo de expansão clonal (daí o termo "corpos tingíveis" que se acumulam no citoplasma dessas células). Pode haver também dilatação dos seios linfáticos e, em caso de

envolvimento bacteriano do linfonodo, formação de pus (linfadenite supurativa ou purulenta).

Na necropsia, como havia o quadro de broncopneumonia aguda provavelmente bacteriana, é esperado encontrar a hiperplasia reacional nos linfonodos do hilo pulmonar que recebem a linfa recolhida dos pulmões. A drenagem linfática direciona, para os linfonodos do tórax, antígenos bacterianos e restos necróticos de células presentes nos alvéolos que, reconhecidos pelos linfócitos, desencadeiam o processo de proliferação linfoide (hiperplasia), com alargamento dos linfonodos (linfadenomegalia).

HIPERTENSÃO PULMONAR E *COR PULMONALE*

Hipertensão pulmonar (HP) é condição clínica em que se verifica o aumento dos níveis pressóricos na circulação arterial pulmonar, podendo ter inúmeras etiologias, embora possa ser raramente idiopática ou familiar. A pressão na artéria pulmonar é um produto do volume de sangue, impulsionado pelo coração direito, e da resistência que a circulação pulmonar tem em absorver esse volume. Dessa forma, em situações de estreitamento ou obstrução do lúmen de vasos arteriais pulmonares, a dificuldade de perfusão dos pulmões poderá implicar em HP. São exemplos dessa condição a hipóxia alveolar crônica (como no caso do DPOC) e a tromboembolia pulmonar (TEP). *Para maiores informações sobre TEP, consulte o Capítulo 14.*

Há também a HP passiva, originada por uma dificuldade de bombeamento pelo coração esquerdo (ICC esquerda). Nesses casos, o sangue fica congestionado retrogradamente na circulação venosa pulmonar, aumentando, em princípio, a pressão venosa pulmonar. Quando há represamento de grandes volumes, esse aumento pressórico é transmitido à porção arterial, culminando em HP passiva (em virtude do processo congestivo passivo da circulação pulmonar). Nesse contexto, o aumento da pressão hidrostática nos capilares pulmonares também é responsável pelo surgimento de edema pulmonar cardiogênico. *Para maiores informações sobre insuficiência cardíaca esquerda e edema pulmonar cardiogênico, consulte o Capítulo 2.*

Do ponto de vista anatomopatológico, o diagnóstico de HP baseia-se na identificação de suas consequências sobre os vasos arteriais pulmonares e sobre o coração direito. Essas alterações variarão de acordo com a intensidade da HP e com seu tempo de desenvolvimento (HP aguda x crônica). Agudamente, a variação abrupta da pressão na circulação pulmonar pode provocar ruptura de pequenos vasos, com hemorragia alveolar. Caso seja uma HP passiva, haverá também edema agudo de pulmão.

Em contrapartida, submeter cronicamente pequenas artérias e arteríolas a níveis pressóricos progressivamente mais altos pode induzir fenômenos adaptativos em suas paredes, com migração e proliferação de células musculares lisas (hiperplasia). Essa situação é denominada arteriolosclerose, em que há aumento da espessura da parede do vaso na tentativa de reforçar sua estrutura e resistir à pressão elevada. Verifica-se, no entanto, que o processo acaba também por reduzir o lúmen desses vasos, o que aumenta a resistência ao fluxo sanguíneo e, consequentemente, agrava a HP em um ciclo vicioso.

Em relação ao coração direito, implica-se a HP como fator de sobrecarga de trabalho para o ventrículo direito (VD), que precisará, durante a sístole, vencer a resistência pulmonar aumentada ao fluxo de sangue. De maneira aguda, o VD pode dar sinais abruptos de falência, com o represamento retrógado do sangue para o átrio direito (AD) e para a circulação sistêmica. Já em sua forma crônica, o aumento gradual dos índices pressóricos favorece o desenvolvimento de uma resposta adaptativa do miocárdio do VD, que sofre hipertrofia. Os cardiomiócitos se tornam maiores, contendo mais filamentos de actina e miosina, o que aumenta sua capacidade contrátil, a fim de suplantar a sobrecarga hipertensiva. Ao longo do tempo, entretanto, o aumento da demanda energética para manter o miocárdio hipertrofiado funcionando não é suplantado pela perfusão coronariana, implicando em isquemia crônica e hipotrofia miocárdica. Esse fenômeno é conhecido como descompensação da hipertrofia e está associado à redução progressiva do débito cardíaco. Nesses casos, instala-se insuficiência cardíaca congestiva crônica direita, provocando congestão sistêmica. Sinais de congestão sistêmica, tanto aguda quanto crônica, incluem a congestão das veias cavas superior e inferior, provocando, respectivamente, ingurgitamento das veias jugulares e edema de membros inferiores, além de ascite e congestão hepática (ver seção adiante).

Nas situações em que a HP se origina da resistência arterial pulmonar elevada ao fluxo sanguíneo, sem haver primariamente aumento da pressão venosa pulmonar, as consequências hipertensivas descritas anteriormente para o coração direito são denominadas *cor pulmonale* (Fluxograma 6).

Fluxograma 6. Patogênese do *cor pulmonale*

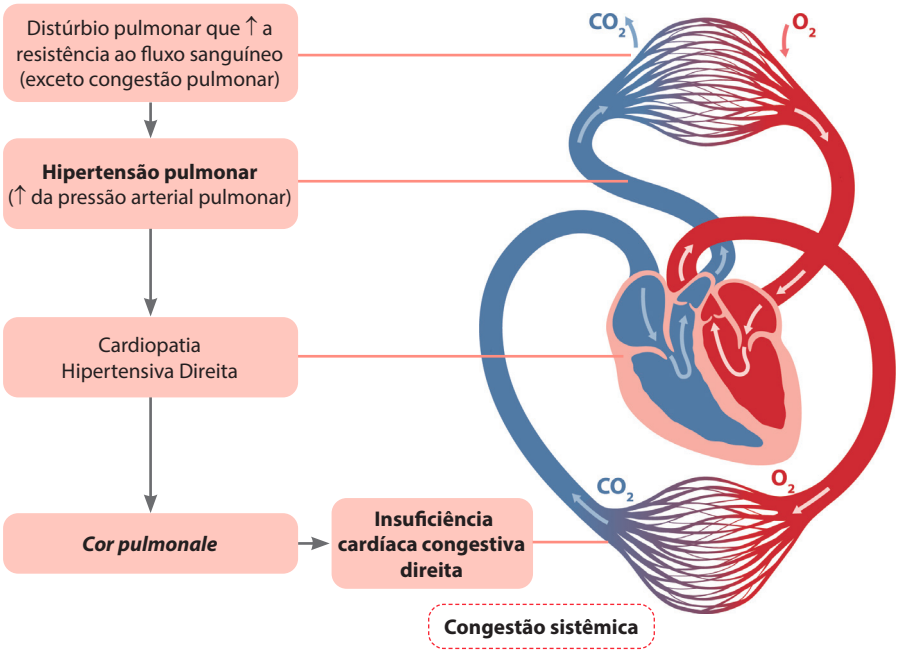

Fonte da imagem: Disponível em: https://www.shutterstock.com/pt/image-vector/circulation-blood-through-heart-cross-sectional-1046967730. Acesso em: 23 de maio de 2022.

Na prática, todas as formas de HP se enquadram nessas condições, exceto aquelas em que a HP é passiva, quando o problema tem origem no coração esquerdo, refletindo a sobrecarga de trabalho para o lado direito por meio da congestão venosa pulmonar. São situações nas quais ocorre a hipertensão arterial sistêmica, as valvopatias mitral e aórtica, o infarto do miocárdio do ventrículo esquerdo e qualquer outra condição que implique inicialmente comprometimento da função do coração esquerdo. Nesse contexto, as alterações morfofuncionais do coração direito não devem receber o nome de *cor pulmonale* (Fluxograma 7). *Para maiores informações sobre insuficiência cardíaca esquerda, hipertensão arterial sistêmica e infarto do miocárdio, consulte os Capítulos 2 e 3.*

Fluxograma 7. Patogênese da hipertensão pulmonar passiva

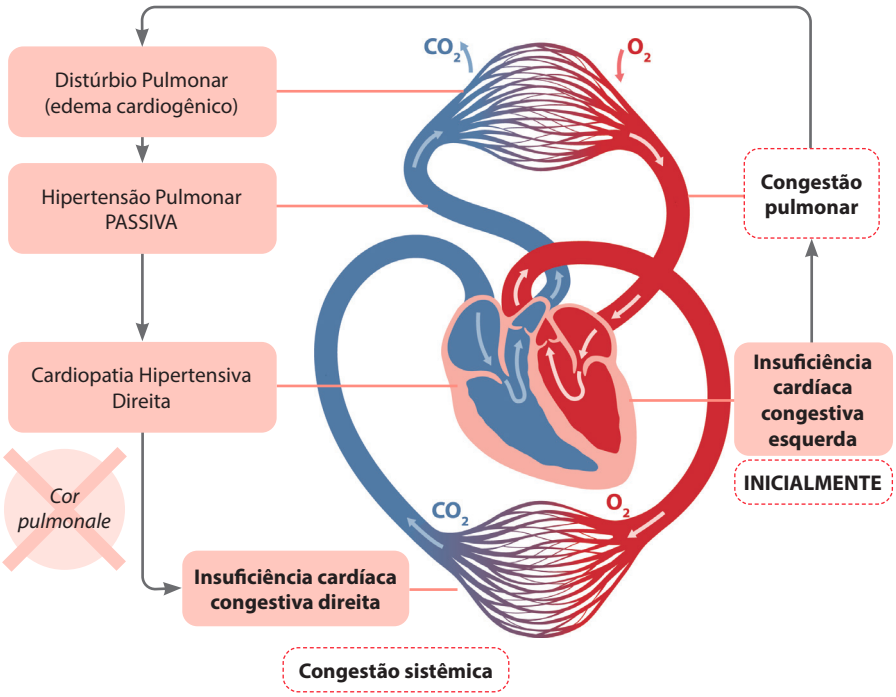

Fonte da imagem: Disponível em: https://www.shutterstock.com/pt/image-vector/circulation-blood-through-heart-cross-sectional-1046967730. Acesso em: 23 de maio de 2022.

No caso da DPOC, como a gênese da HP é a hipóxia alveolar crônica com vasoconstrição arteriolar reflexa, o termo *cor pulmonale* pode ser utilizado, desde que não haja comprometimento cardíaco à esquerda por outras causas. Na necrópsia, não foram observadas alterações nas câmaras cardíacas esquerdas, ao passo que, à direita, a dilatação do átrio e ventrículo, com espessamento da parede deste último, permitiram o diagnóstico de *cor pulmonale* crônico descompensado (alterações vistas também à radiografia de tórax, com aumento da sombra cardíaca). A hipertrofia do VD sugere o processo crônico de HP, que permite o aumento do tamanho dos cardiomiócitos a partir de uma sobrecarga contrátil progressiva. Já a dilatação das câmaras implica em fase descompensada da resposta adaptativa, corroborada pela identificação microscópica de cardiomiócitos hipotróficos e contendo lipofuscina (pigmento de desgaste celular), além da fibrose, provavelmente em substituição a miocélulas mortas. Esse raciocínio é também sustentado por sinais de perda da força de contração do VD, com congestão retrógrada do sangue para a circulação venosa sistêmica, como o ingurgitamento jugular e a hepatomegalia. De fato, se o

miocárdio ventricular não exibe força contrátil para impulsionar volume suficiente de sangue para o território arterial à jusante, o volume tende a ficar acumulado à montante na porção venosa. Como estamos no contexto de *cor pulmonale* crônico descompensado, gerando insuficiência cardíaca direita, temos, então, congestão venosa sistêmica, que implica em acúmulo de sangue no fígado (ver seção adiante).

TROMBOSE EM ORGANIZAÇÃO NA AURÍCULA DIREITA

Trombose é a coagulação patológica do sangue dentro do sistema circulatório do indivíduo vivo, sem que tenha havido a ruptura da parede do vaso ou do coração. O processo de coagulação tem por finalidade solidificar o sangue, evitando assim o seu extravasamento, quando há perda da integridade da parede. Na trombose, como a parede está íntegra, não há benefício algum na solidificação do sangue, caracterizando processo sempre patológico.

O trombo é composto por plaqueta e fibrina (produto final da cascata da coagulação, a partir da ativação do fibrinogênio), além de elementos figurados do sangue, sobretudo hemácias, aprisionadas no tampão fibrinoplaquetário, que se encontra fixado à parede do vaso ou do coração. É esperado haver deposição intercalada de seus componentes, formando microscopicamente as linhas de Zahn, que podem ser vistas eventualmente também à macroscopia. Esse achado, patognomônico da trombose, é frequentemente utilizado nas necrópsias para se fazer diagnóstico diferencial com o estado de coagulação *post mortem* (em que há coagulação difusamente por parada na circulação sanguínea, sem haver esse padrão de deposição intercalado e não caracterizando trombose).

Na etiopatogênese da trombose, muito estudada por Virchow, temos a tríade que carrega seu nome (triângulo de Virchow) na qual cada uma das três pontas indica um fator patogenético para a formação do trombo.

1. **Ativação ou lesão endotelial:** a perda do revestimento endotelial (que expõe tecido conjuntivo) ou a ativação do endotélio (com expressão de moléculas de adesão na superfície celular) podem favorecer a agregação plaquetária, formando o trombo. Exemplos: hipertensão, tabagismo e vasculites.
2. **Hipercoagulabilidade:** situações em que a ativação da cascata da coagulação está favorecida, havendo desequilíbrio entre fatores pró e anticoagulantes. Também conhecida como diátese trombótica ou trombofilia, pode ser hereditária ou adquirida. Exemplos: mutação

no gene do fator V, pós-operatório, câncer e contraceptivos orais.

3. **Alteração do fluxo sanguíneo:** condições de turbilhonamento e estase do sangue, em que o padrão e a velocidade do fluxo ficam prejudicados, aumentando o contato das plaquetas entre si e com o endotélio. Exemplos: aterosclerose, aneurisma, câmara cardíaca dilatada e congestão.

A propagação de um trombo, embora o nome possa gerar confusão, significa o seu aumento de tamanho pela deposição de mais plaquetas, fibrina, hemácias e leucócitos. Já a embolização de um trombo é o fenômeno em que há seu desprendimento total ou parcial e sua propulsão pelo sistema circulatório até que haja a impactação em algum ponto à jusante. A organização é o processo de cicatrização e recanalização de um trombo, pela substituição das plaquetas e fibrina por angiogênese e colágeno. O trombo se torna mais aderido ao seu local de origem e possui vasos neoformados que permitem a passagem de sangue pelo interior do trombo. Nesse caso, classifica-se o trombo como organizado ou antigo, podendo haver propagação de trombo recente na superfície do mesmo. O componente da trombose que tem maior capacidade de se desprender, formando tromboêmbolos, é a parte recente, composta por fibrina, plaquetas, hemácias e leucócitos.

A trombose pode implicar inúmeras consequências e complicações, sobretudo relacionadas ao fenômeno isquêmico, em razão da obstrução imposta pelo trombo ou pelo êmbolo originado nesse contexto (tromboêmbolo). Além disso, a trombose venosa é frequentemente uma causa de dificuldade na drenagem do sangue, provocando congestão à montante. *Para maiores informações sobre trombose venosa profunda e tromboembolismo pulmonar, consulte o Capítulo 14.*

Na necropsia, o trombo foi encontrado fixado à parede da aurícula direita, provavelmente em virtude da estase do sangue dentro do átrio dilatado, no contexto de *cor pulmonale* crônico descompensado. Como foi constatada a presença de colágeno, além de proliferação endotelial, a trombose foi classificada como "em organização". A parte recente, mais superficial do trombo, implica em risco para tromboembolismo, com deslocamento em direção à circulação pulmonar, já que o fenômeno se origina no coração direito (trombo no AD → desprendimento de tromboêmbolo → VD → tronco pulmonar → tromboembolismo pulmonar – TEP). Embora não tenham sido encontradas evidências de TEP à necrópsia, já que não foram encontrados tromboêmbolos dentro de vasos arteriais pulmonares, é importante constatar o seguinte raciocínio: a HP crônica implica

em sobrecarga do VD, com progressiva dilatação das câmaras cardíacas direitas, favorecendo estase e trombose tanto no coração direito, quanto na circulação venosa sistêmica (também congesta). O deslocamento de tromboêmbolos destes locais seguirá o fluxo de sangue em direção aos vasos arteriais pulmonares, podendo provocar obstruções na circulação pulmonar, o que, em última análise, pode elevar ainda mais a pressão na artéria pulmonar (ciclo vicioso entre HP e TEP).

CONGESTÃO HEPÁTICA PASSIVA CRÔNICA

Congestão ou hiperemia é uma alteração hemodinâmica da microcirculação em que se verifica o aumento do volume sanguíneo intravascular. Pode ser ativa ou passiva, a depender se o processo se origina, respectivamente, do lado arteriolar ou venoso. Na hiperemia ativa ocorre vasodilatação das arteríolas, permitindo entrada de maior quantidade de sangue nos capilares. Essa abertura dos vasos é influenciada por elementos vasodilatadores, como mediadores inflamatórios e fatores neuro-humorais, implicando a modificação no diâmetro dos vasos de maneira ativa.

Ao contrário, a hiperemia passiva (congestão) tem sua origem em uma dificuldade de drenagem venosa que resulta no acúmulo de sangue retrogradamente no sistema circulatório. Os capilares e as vênulas pós-capilares se tornam dilatados de maneira passiva e o sangue se acumula à montante. As principais etiologias para esse processo são as obstruções e compressões das veias, como no caso da trombose venosa e da síndrome da veia cava superior, gerando congestão passiva localizada, além da insuficiência cardíaca congestiva (ICC), que provoca o processo de maneira generalizada. Não é à toa que essa condição recebe o adjetivo "congestiva" em seu nome, já que a redução do débito cardíaco em corações insuficientes tende a gerar aprisionamento do sangue na parte venosa. Na ICC esquerda, temos congestão da circulação venosa pulmonar, enquanto na ICC direita, esperamos encontrar congestão venosa sistêmica.

Como consequências e complicações das congestões devemos lembrar o desenvolvimento de edema, trombose e hemorragia. O edema se dá pelo aumento da pressão hidrostática dentro dos capilares, favorecendo o extravasamento do líquido (em geral, pobre em proteínas – edema transudato). A trombose se relaciona ao fenômeno de estase sanguínea (vide seção anterior). Já a hemorragia pode acontecer por dois mecanismos: por rexe ou por diapedese. O sangramento por rexe é aquele associado à ruptura do vaso, nesse caso, mais comum na congestão aguda que ocorre abruptamente, forçando o rompimento do vaso pela própria força

do sangue em seu interior. Já no caso de congestão crônica, a hemorragia tende a ser pelo fenômeno de diapedese, no qual o aumento gradual da pressão hidrostática dentro dos capilares e vênulas empurra as hemácias, uma a uma, por entre as células endoteliais. As hemácias no meio extravascular são degradas por macrófagos, gerando acúmulo do ferro (a partir da hemoglobina) em seu citoplasma. Se o processo persiste, esse acúmulo fica visível sob a forma do pigmento ferruginoso: hemossiderina. Também se espera que o processo congestivo crônico provoque isquemia, visto que há acúmulo de sangue desoxigenado nos tecidos e dificuldade de renovação em consequência da drenagem venosa deficitária. Pode sobrevir, então, morte celular (preferencialmente por apoptose) e substituição das células por colágeno (fibrose). No processo agudo, a morte celular tende a ser por necrose coagulativa (em razão da isquemia aguda).

Na necrópsia, o fígado aumentado de tamanho e peso (hepatomegalia), com capilares sinusoides ectásicos (dilatados) e deposição de hemossiderina em células de Kupffer (macrófagos do fígado) permitiu o diagnóstico de congestão passiva crônica. Entendendo o contexto desse processo, temos o paciente com DPOC, evoluindo com HP e *cor pulmonale*. Nesse caso, a ICC direita crônica, pela descompensação do *cor pulmonale*, provoca congestão sistêmica nos territórios das veias cavas. As veias hepáticas, que são tributárias da veia cava inferior (VCI), direcionam o acúmulo para o fígado de grande parte do sangue que não consegue ser bombeado adequadamente pelo VD para a circulação pulmonar. A essa condição dá-se o nome de "fígado cardíaco", considerando que a congestão hepática se originou de um problema no coração direito. Embora a ICC direita seja a principal causa de congestão passiva do fígado, devemos considerar também as situações de trombose e compressão das veias hepáticas e da VCI em nível acima destas, situação conhecida como Síndrome de Budd-Chiari.

A hepatomegalia é justificada, então, pelo acúmulo de sangue no fígado, sobretudo, em torno das veias centrolobulares, dando o aspecto em "noz moscada" para o órgão. Para entendermos melhor essa metáfora, é importante recordar a histologia lobular do fígado, em que o sangue é trazido aos hepatócitos por ramos da veia porta e da artéria hepática nos tratos portais (na periferia do lóbulo), enquanto a drenagem sanguínea é direcionada à veia no centro do lóbulo (veia centrolobular). É razoável pensarmos que, se há dificuldade no caminho de drenagem venosa do fígado para o coração direito, o sangue tende a se acumular predominantemente em torno da veia centrolobular (caminho de saída do sangue do lóbulo hepático), tal qual um ralo transborda de água quando há entupimento no cano de drenagem. Em torno da veia centrolobular, então, haverá mais

congestão e também mais acúmulo de hemossiderina, criando faixas com pigmentação de cor mais escura, acastanhada e ferruginosa. Ao redor dos tratos portais, a coloração tende a ficar mais pálida pela dificuldade de entrada do sangue a partir da veia porta e da artéria hepática, conferindo o contraste entre faixas de parênquima mais escuro e mais claro, semelhante à superfície de corte de uma noz moscada.

Ao redor da veia centrolobular também se espera encontrar, na congestão crônica de longa data, hipotrofia e apoptose dos hepatócitos e deposição de colágeno (fibrose), como observado na necrópsia, porém, em um padrão diferente da cirrose. Em casos muito avançados é possível que a insuficiência cardíaca favoreça o desenvolvimento de insuficiência hepática crônica pela perda progressiva de hepatócitos. *Para maiores informações sobre cirrose hepática, consulte o Capítulo 7.*

RACIOCÍNIO ANATOMOCLÍNICO E FISIOPATOLÓGICO

Nesta necrópsia presenciamos várias alterações macro e microscópicas que, em última instância, relacionam-se ao tabagismo, o que nos permite estabelecer uma sequência de eventos para melhor compreensão e visualização dos achados (Fluxograma 8).

Fluxograma 8. Sequência final do Caso 1 para o raciocínio anatomoclínico e fisiopatológico

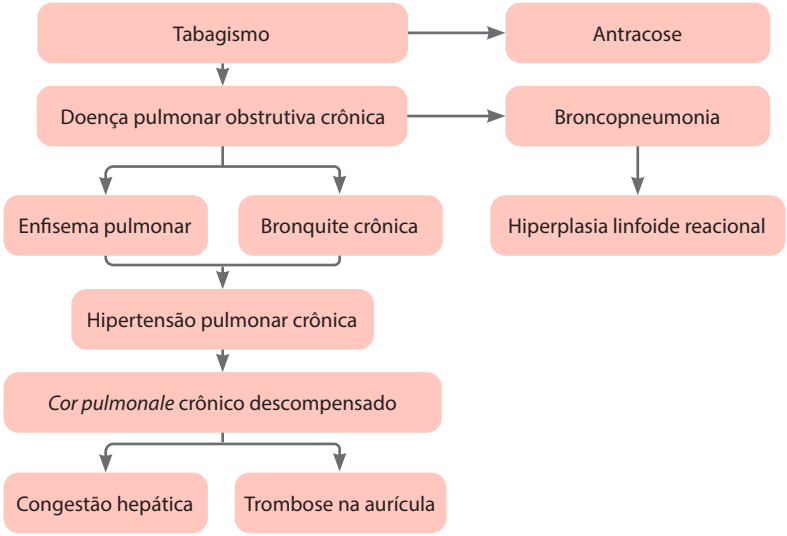

Fonte: Elaborado pelos autores.

Embora a maioria das alterações morfológicas nos órgãos tenham demorado vários anos para se estabelecerem, como a bronquite crônica e o *cor pulmonale*, outras se desenvolveram em menor tempo, como é o caso da broncopneumonia aguda. Ainda que não esteja em discussão nesta necrópsia a definição da *causa mortis* da paciente, é mais provável que ela tenha advindo dos processos mais recentes, provavelmente induzindo descompensação abrupta do quadro crônico.

REFERÊNCIAS

1. Brasileiro Filho G. Bogliolo Patologia. 10. ed. Rio de Janeiro: Guanabara Koogan; 2021.
2. ROBBINS, S. L.; KUMAR, V. (ed.); ABBAS, A.K. (ed.); FAUSTO, N. (ed.). Patologia: Bases Patológicas das doenças. 10. ed. Rio de Janeiro: Elsevier, 2020.
3. Rubin R, Strayer DS, Rubin E (ed.). Rubin's pathology: clinicopathologic foundations of medicine. 6th edition. Filadélfia: Lippincott Williams & Wilkins; 2012.
4. Global Initiative for Chronic Obstructive Lung Disease – COPD 2004; (http:www.goldcopd.com).
5. Fernandes FLA, Cukier A, Camelier AA, Fritscher CC, Costa CH, Pereira EDB, *et al.* Recommendations for the pharmacological treatment of COPD: questions and answers. J Bras Pneumol. 2017;43(4):290-301.
6. Torres-Durán, M., Lopez-Campos, J.L., Barrecheguren, M. et al. Alpha-1 antitrypsin deficiency: outstanding questions and future directions. Orphanet J Rare Dis 13, 114 (2018). https://doi.org/10.1186/s13023-018-0856-9
7. Neto LESM, Júnior CTS, Cardoso GP, Ferreira AS, Marino GC, Monteiro NP. Aspectos pulmonares na deficiência de alfa-1-antitripsina. Rev Port Pneumol X (2). 2004:145-154. https://www.scielo.br/j/jbpneu/a/V95LLsmW8BLk8dX-7dpB8Sxt/?lang=pt
8. Corrêa, Ricardo de Amorim *et al.* 2018 recommendations for the management of community acquired pneumonia. Jornal Brasileiro de Pneumologia [online]. 2018, v. 44, n. 05, pp. 405-423. ISSN 1806-3756. https://doi.org/10.1590/S1806-37562018000000130.
9. Classificação e avaliação diagnóstica da hipertensão pulmonar. Jornal Brasileiro de Pneumologia [online]. 2005, v. 31, suppl 2, pp. S1-S8. Epub 12 Set 2005. ISSN 1806-3756. https://doi.org/10.1590/S1806-37132005000800002.